



# 团 体 标 准

T/CAPA 009—2023

## 面部埋线提升技术操作规范

Specification of operating techniques for facial  
embeded thread lift

2023-01-13 发布

2023-02-01 实施

中国整形美容协会 发布  
中国标准出版社 出版

## 目 次

前言 .....	I
引言 .....	II
1 范围 .....	1
2 规范性引用文件 .....	1
3 术语和定义 .....	1
4 治疗原理 .....	1
5 适应证 .....	1
6 禁忌证 .....	1
7 医疗机构要求 .....	2
8 操作医师资质 .....	2
9 线材的归类、描述及管理 .....	2
10 线材种类、规格与特点 .....	3
11 各层次埋植线材选用 .....	3
12 治疗前准备及治疗后管理 .....	4
13 麻醉 .....	4
14 操作设计方案 .....	4
14.1 通用原则 .....	4
14.2 上面部操作设计方案 .....	4
14.3 中面部操作设计方案 .....	5
14.4 下面部操作设计方案 .....	7
14.5 中下面部联合操作设计方案 .....	8
14.6 颏颈部操作设计方案 .....	9
14.7 平滑线/螺旋线全面部及颏颈部操作设计方案 .....	10
15 常见并发症及防治 .....	11
16 联合治疗应用建议 .....	12
参考文献 .....	13

## 前 言

本文件按照 GB/T 1.1—2020《标准化工作导则 第 1 部分：标准化文件的结构和起草规则》的规定起草。

请注意本文件的某些内容可能涉及专利。本文件的发布机构不承担识别专利的责任。

本文件由中国整形美容协会提出并归口。

本文件起草单位：中国人民解放军总医院第八医学中心、爱思特医疗美容集团、浙江省人民医院、中南大学湘雅医院、郑州华领医疗美容医院、北京梅颜医疗美容诊所、北京大学第三医院、北京仁德一美医疗美容诊所、西安博仕相伴医疗美容诊所、东南大学中大医院、晶肤医疗美容、重庆华美整形外科医院、北京首玺丽格医疗美容门诊部、广东省第二人民医院、沈阳颜悦医疗美容诊所、中国医学科学院整形外科医院、上海颜范医疗美容门诊部、北京丽都医疗美容医院、重庆医科大学附属第三医院、广州紫馨整形外科医院、浙江中医药大学附属第三医院、深圳非凡医疗美容医院、爱美客技术发展股份有限公司、强生(上海)医疗器械有限公司、上海高实医疗科技集团有限公司、希恩菲(北京)科贸有限公司、浙江微度医疗器械有限公司、中鸿医疗科技(深圳)有限公司、净妍生物技术有限公司、成都今美韶华医疗美容门诊部、杭州时光医疗美容医院、杭州悦可医疗美容门诊部、昆山俪芮医疗美容门诊部、山东壹美(天成)集团、石家庄雅芳亚医疗美容医院、上海光博士医疗美容医院、上海臻景门诊部、上海柏荟医疗科技集团股份有限公司、西安艺星医疗美容医院。

本文件主要起草人：石冰、李勤、吴溯帆、龙剑虹、张歌、刘红梅、谢宏彬、王颀、夏炜、郭宗科、洪伟、潘宝华、韩胜、孙中生、李远宏、韩雪峰、王晓阳、于晓春、高扬、曾东、申五一、余永刚、杜培、何钊、刘永杰、顾海滨、金国首、李晓劼、朱建莹、刘国田。

## 引 言

近 10 年来,面部埋线提升技术作为面部微创年轻化的重要治疗手段之一,在国内取得了长足的发展。这种技术操作相对简单,创伤小、恢复快,一般不需要全身麻醉,治疗后效果明显,并发症发生率低,因此深受爱美人士欢迎。但是,国内外均没有面部埋线提升技术方面的相关标准,对操作人员资质、操作方法、环境设施等没有严格的规范。为加强行业监督和管理、规范操作流程,特制定《面部埋线提升技术操作规范》,以提高面部埋线提升技术操作的安全性和有效性,促进行业的良性、有序发展。

本文件中的操作设计方案是集众多专家、医师的临床经验总结,在充分考虑安全性及有效性的前提下,为操作者所推荐的规范化操作基础方案。操作者可根据实际情况及个人经验采用其它多元化与个性化设计方案,但需遵循本文件中的治疗通用原则。

# 面部埋线提升技术操作规范

## 1 范围

本文件规定了面部埋线提升技术的治疗原理、临床应用适应证、禁忌证、医疗机构要求、操作医师资质、线材归类及管理办法、用线种类与规格、线材埋置层次、治疗前准备、操作设计方案、治疗后管理、主要并发症防治等。

本文件适用于开展面部埋线提升业务的医疗机构。

## 2 规范性引用文件

本文件没有规范性引用文件。

## 3 术语和定义

本文件没有需要界定的术语和定义。

## 4 治疗原理

通过颞深筋膜以及面部支持韧带所实现的直接及间接锚定技术,锯齿线本身对靶组织的勾拽作用以及平滑线、螺旋线的辅助作用可形成面部组织复位、提升紧致等即刻塑形效果;后期,组织包裹线体以及可吸收线材的逐渐被吸收,形成纤维化,会带来叠加的持久治疗效果。

## 5 适应证

适应证如下:

- a) 改善面部软组织松垂及沟槽;
- b) 脸型美化塑造;
- c) 辅助增加面部容量;
- d) 面部除皱手术中联合应用;
- e) 改善轻度颈阔肌及颈部皮肤松弛。

面部埋线提升技术对于细小静态皱纹、肤色与肤质也有一定程度的改善。对于严重的松弛、沟槽、皱纹以及容量过多或过少、皮肤的表浅色素等问题,可以联合其他治疗方式。

## 6 禁忌证

禁忌证如下:

- a) 孕妇及哺乳期妇女;
- b) 患有恶性肿瘤、严重的全身性疾病患者;
- c) 正在服用抗凝药物者;

d) 未治愈的精神疾病患者。

另外,随年龄增长,面部埋线提升技术治疗效果满意度逐渐下降,与年龄呈现负相关。对于 50 岁以上的人群,治疗上首选可吸收线材并宜进行以埋线技术为基础的联合治疗。

## 7 医疗机构要求

医疗机构应满足以下要求:

- a) 应为合法的医疗整形美容机构;
- b) 应设置医疗美容科(包括但不限于美容外科、美容口腔科、美容皮肤科、美容中医科、美容眼科);
- c) 操作环境为手术间或清洁治疗间,配备必要的急救设备和药品。

## 8 操作医师资质

8.1 操作医师资质需满足国家卫生健康委员会发布的《医疗美容服务管理办法》(2016 年修订版)中第三章第 11 条的相关要求。

8.2 应接受过面部埋线提升技术正规培训,并在上级医师指导下完成 20 例以上面部埋线提升技术操作。

8.3 已实施“美容主诊医师”备案制的省市行政区内医疗机构,在 8.1 和 8.2 的基础上,按相关规定执行。

8.4 取得执业医师资格证书,同时具有 3 年以上医疗美容从业经历的医师,可在上述合规医师指导下完成。

## 9 线材的归类、描述及管理

### 9.1 通用要求

线材的归类、使用及管理应符合《医疗器械分类目录》中的相关规定。

### 9.2 线材归类

2022 年 4 月 1 日前:

子目录(02)无源手术器械;

一级产品类别(13)手术器械-吻(缝)合器械及材料;

二级产品类别(06)可吸收缝合线。

2022 年 4 月 1 日新增:

子目录(13)无源植入器械;

一级产品类别(09)整形及普通外科植入物;

二级产品类别(11)整形用植入线材。

### 9.3 通用描述

线材材质:通常由不可吸收或可吸收聚合物组成。

辅助工具:可带针或不带针。

## 9.4 管理办法

按Ⅲ类管理类别监管。

## 10 线材种类、规格与特点

### 10.1 面部埋植线

#### 10.1.1 非锯齿线

线型分为平滑线、螺旋线两种,线径 3-0、5-0 或 6-0;线长 50 mm~90 mm;套管针径 23 G~29 G,针型分为锐针、钝针两种;线材材质为聚对二氧环己酮(PPDO)。特点为操作相对简单,埋置层次分布多样,可起到辅助固定、补充容积及改善肤质等多种作用。

#### 10.1.2 锯齿线

线型为 U 形双向倒刺锯齿线,线径 1-0;线体总长度 43 cm,360°螺旋形双向锯齿,每向长度均 17 cm;套管针径 17 G,针型为锐针;线材材质为 PPDO。特点为线体较长,提拉绞索能力强。

### 10.2 面部锥体提拉线

主线体为聚丙烯线(3-0,全长 400 mm),包含 8 颗空心锥体同向排列(聚 L-乳酸-乙醇酸,PLGA),由线体上间距 1 cm 的预制线结卡位固定。主线体两端分别为直锐针及弧形角针,针线一体。特点为线体近端缝合固定牢靠,钝缘锥体卡位固定组织能力较强,不容易产生切割及移位。

### 10.3 缝合线

#### 10.3.1 套管针单向倒刺线

线长 45 cm~60 cm,线径 2-0 或 3-0,倒刺形态为冲压一体扁平鱼骨状;套管针规格 16 G,钝头设计;线材材质为 PPDO。特点为线体长而坚固,同等情况下代谢吸收相对较慢,可做灵活折叠设计操作,钝圆形锯齿对组织切割力弱。

#### 10.3.2 套管针双向倒刺线

线材长度 80 mm~180 mm,线径 2-0、0、1 号,倒刺形成工艺可为冲压一体或主线体切割,倒刺为等距双向排列,可为 360°分布亦可扁平分布。线材材质为 PPDO。特点为因其针线预装一体化设计,操作相对简便迅速。

#### 10.3.3 双直针双向倒刺线

线材长度 140 mm~720 mm,线径 2-0,倒刺形成工艺可为冲压一体或主线体切割,360°螺旋环绕倒刺等距双向排列,中间有无齿平滑段;针长 10 cm/15 cm,针体 21 G,针尖为三面切割反角针;线材材质为聚对二氧环己酮(PPDO)。其特点为双锐直针针线一体,设计方案灵活多变,操作便捷,折角设计相当于间接锚定,无需打结。

## 11 各层次埋植线材选用

### 11.1 真皮下或皮下脂肪层

宜选用非锯齿线(平滑线或螺旋线)。

## 11.2 皮下脂肪与 SMAS 交界层面

宜选用锯齿线、面部锥体提拉线、缝合线等。

## 11.3 SMAS 层(下睑眼轮匝肌睑部及颈阔肌)

宜选用非锯齿线(平滑线)。

## 11.4 骨膜上层

宜选用非锯齿线(平滑线或螺旋线)。

## 12 治疗前准备及治疗后管理

病史资料收集,应注意全身系统病史如糖尿病、高血压、心脏病、出血性病、慢性肺病、免疫异常疾病等;面部手术及注射史收集,应包括既往肉毒毒素注射、填充剂注射、面颈部吸脂、面颈部埋线治疗等。应特别注意活血及扩血管药物用药史,需停药 2 周以上方可进行面部埋线提升治疗。

治疗前检查包括血常规、凝血、病毒学检查(乙型、丙型肝炎、梅毒、艾滋病检查等)及心电图。需要全身麻醉者,需增加肝肾功能、血糖、尿常规等检查。治疗前需进行规范拍照,治疗区域毛发备皮等准备。

治疗器械准备包括无菌治疗包、敷料及相应无菌器械,治疗过程中严格按无菌要求。

治疗后管理包括保持面部清洁干燥、必要时口服消肿药物,治疗后短期限制面部表情过度运动及避免面部重手法按摩等。根据线材代谢时间,治疗后一定时期内不宜进行面部深层加热紧致提升类仪器操作等。

## 13 麻醉

视需要选择局部麻醉或全身麻醉。

## 14 操作设计方案

### 14.1 通用原则

14.1.1 治疗前设计需在面部松弛衰老评估的基础上,充分考虑东方大众审美的普遍需求如“外眼角上扬、中面部饱满、颧弓不外扩、V 型脸”等,并做充分的医患沟通。

14.1.2 以分区设计方案为首先考量,跨区设计以不影响面部正常表情活动为宜。

14.1.3 锯齿线材,近端需设计牢固直接锚定点,走行通路中可设计穿过韧带皮支以增加线材稳定性;远端要确切穿入浅层脂肪间隔已达到确切的提升复位效果。

14.1.4 虽然 PPDO 等可吸收线材有一定的刺激胶原生成而辅助增加容量的作用,但作用是有限的,不能取代填充剂的联合治疗。因此,切忌在局部各层次无限制数量的埋植平滑线及螺旋线以期达到支撑以及增容作用;线材代谢的结局为疤痕组织,会给后续面部疾病以及美容治疗带来隐患,而且线材的涂层染料在短期内集中代谢会在局部呈现颜色,给患者带来短期的困惑。

### 14.2 上面部操作设计方案

特点:左侧折角设计用于提升眉部,选用双直针双向倒刺线,总体设计可按具体提升部位需求向眉头或眉尾方向平移,同时可以兼顾调整眉形;中间设计用于提升眉头,改善额中部松垂以及部分改善额

中部凹陷,选用套管针双向倒刺线(见图1)。

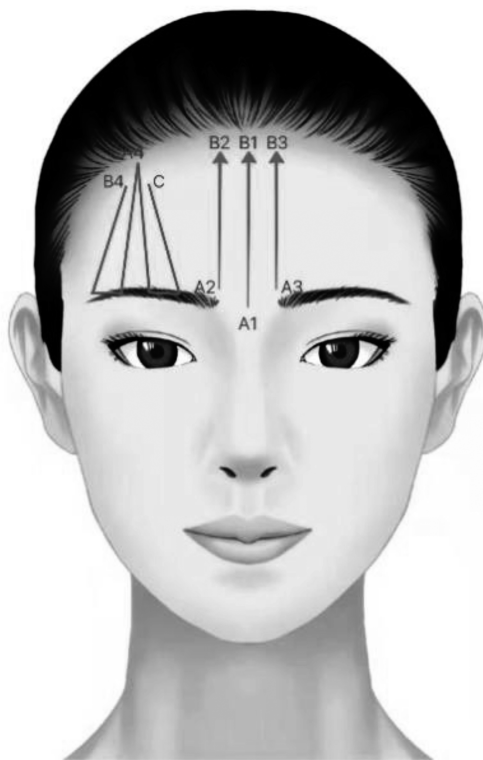


图 1

### 14.3 中面部操作设计方案



图 2

特点:选用套管针双向倒刺线,上面线材利用眶外侧增厚区提升眼尾,下面线材用于提升颧脂肪垫外上部分,用于改善轻度眶颧沟及下睑皮肤松弛,双线打结逆向锚定于颧深筋膜(见图2)。

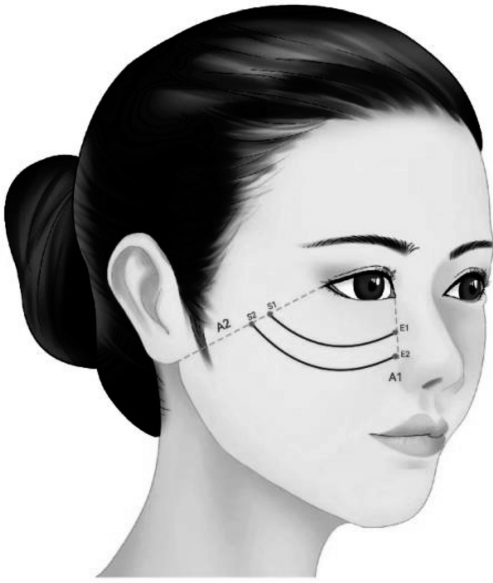

图 3

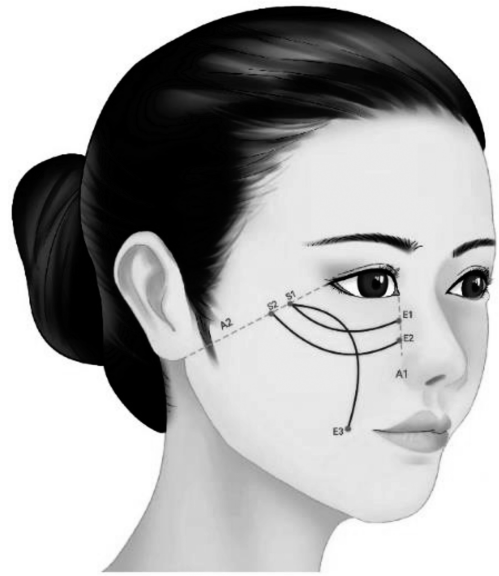

图 4

特点:应用套管针双向倒刺线或双直针双向倒刺线,提升颧脂肪垫,同时兼顾中面部饱满及完善美学平面;图 4 在图 3 的基础上增加了内收固定设计,更适用于颧弓有轻度外扩者。

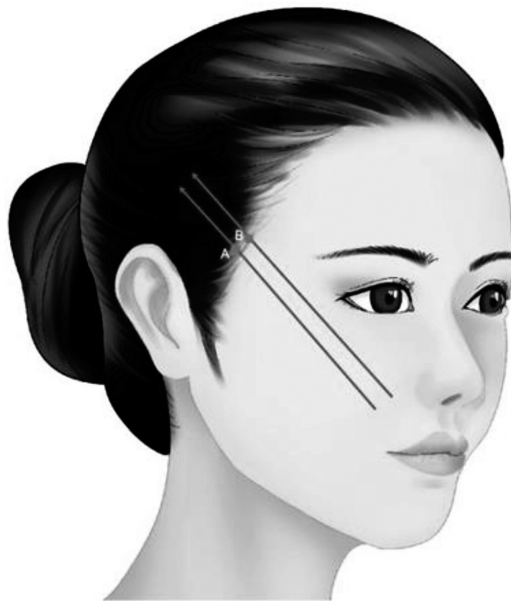


图 5

特点:应用套管针双向或单向倒刺线,向外上提升颧脂肪垫以改善鼻唇沟,更适用于颧弓外扩不明显者。双线近端在鼻唇脂肪间隔内,远端是否打结均可,但均需逆向锚定在颧深筋膜(见图 5)。

## 14.4 下面部操作设计方案



图 6

特点:应用套管针单向、双向倒刺线或面部锥体提拉线,利用颈阔肌耳韧带的间接锚定技术,主要用于改善口角外囊袋,间接重塑下颌缘形态。近端线材需确切埋植入下颌脂肪间隔内(见图 6)。




图 7

特点:应用套管针双向倒刺线,在颧弓上缘行逆向设计,线材近端双线是否打结均可,远端锚定于颞深筋膜。主要应用改善侧面颊松弛,辅助重塑下颌缘形态(见图 7)。

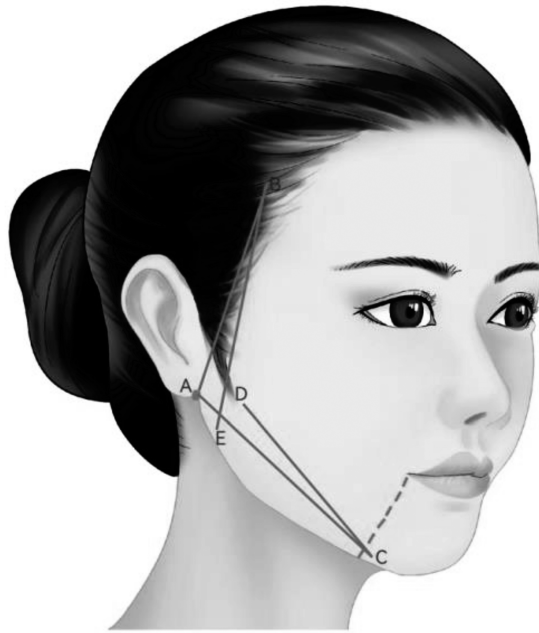


图 8

特点：应用双直针双向倒刺线，利用颈阔肌耳韧带行下颌缘与侧面颊一体化设计，兼顾塑造下颌缘形态以及改善侧面颊松弛（见图 8）。

#### 14.5 中下面部联合操作设计方案

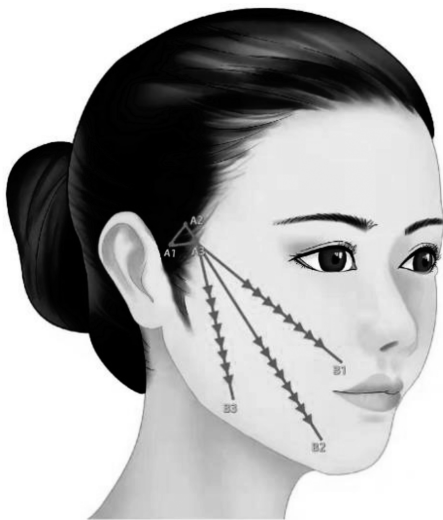

图 9

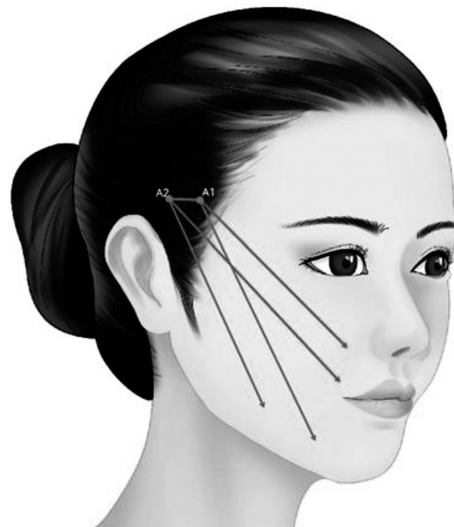

图 10

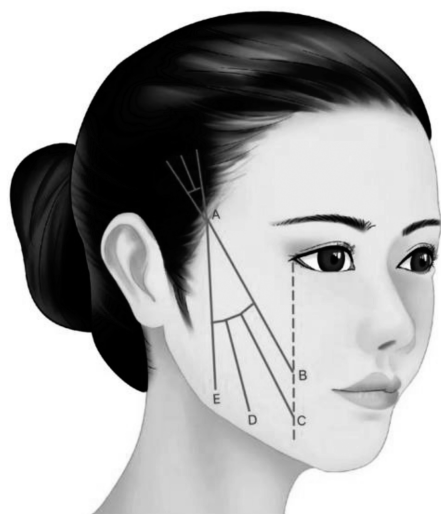


图 11

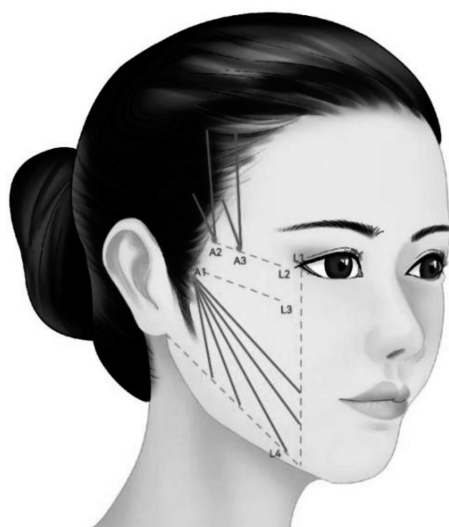

图 12

特点:此组设计用于改善中下面部轻中度松弛、鼻唇沟加深、口角外囊袋以及下颌缘形态。可选用多种规格线材分别设计,如:锥体提拉线的锚型线设计(见图 9),双向倒刺埋植线的倒 U 型设计(见图 10),套管针单向、双向倒刺线正逆向折叠固定设计(见图 11)等。对于颧弓外扩明显者,可利用套管针双向倒刺线在颧弓上方及下方分别进行逆向及顺向埋线设计(见图 12)。所有设计线材的远端均需锚定在颞深筋膜,近端线材需确切埋植入鼻唇脂肪间隔内(见图 9、图 10)。

#### 14.6 颈颈部操作设计方案

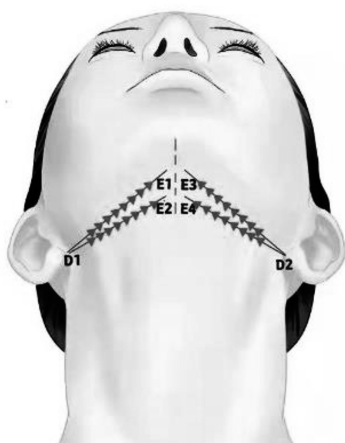


图 13

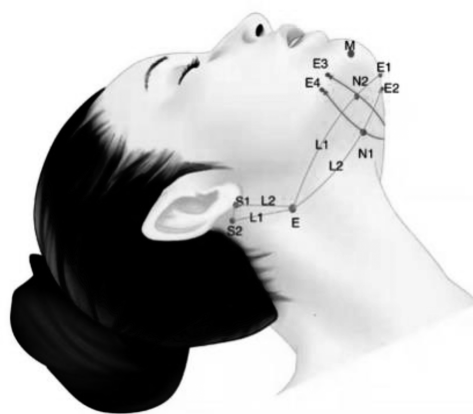

图 14



图 15

特点:此组设计用于改善颈颈部轻中度松弛及颈颈角形态。可以选用多种规格线材分别设计,如:锥体提拉线设计(见图 13)、双向倒刺埋置线设计(见图 14)及双直针线“网兜状”设计(见图 15)。所有设计两侧均利用了颈阔肌耳韧带间接锚定。

#### 14.7 平滑线/螺旋线全面部及颈颈部操作设计方案



图 16



图 17

特点:可应用平滑线及螺旋线按照不同的需求行不同的设计。交叉网格状布线(多应用螺旋线)可以增加容积;与倒刺线垂直交叉布线可以辅助倒刺线的提升作用,垂直于额肌、颈阔肌等肌内布线可以放松肌肉,以利于额纹、颈纹的改善以及下面部提升;平行于眼轮匝肌等肌内布线可以加强肌肉以改善下睑脂肪膨出(见图 16、图 17)。

## 15 常见并发症及防治

### 15.1 局部肿胀、淤青

因术中反复穿刺增加局部创伤及伤及皮下小血管导致。预防上局麻药加入肾上腺素,可减少出血,同时熟悉局部解剖,操作上做到精准穿刺,减少创伤。处理上以热敷、理疗及口服药物为主。

### 15.2 血肿

一般由穿刺较深,损伤大、中动静脉引起。预防上应做到熟悉血管走行,注意操作层次。处理包括穿刺抽吸、压迫、引流,必要时开放行血肿清除术。

### 15.3 局部紧绷、表情僵硬、刺痛感等轻微不适

一般是因为埋线后即刻产生的紧致提升效果所导致,与跨区设计也有一定关系。刺痛是因为锯齿可能有轻度移位及滑脱、刺激皮下感觉神经所导致,症状一般仅限于埋线后一周内。预防上短期内尽量避免按摩和减少大幅度面部运动,无需处理可自然恢复。

### 15.4 治疗后不平整、局部明显凹陷

一般是由于走行层次较浅或者是在较浅层次穿刺进入面部支持韧带引起的。最容易发生在三个区域,一为颊中沟区,二为颧脂肪垫与咬肌皮肤韧带交界处,三为颧弓韧带以及腮腺咬肌筋膜韧带区域。预防上,治疗前应充分评估患者皮下脂肪厚度,明确韧带相关解剖并做好标记,治疗中埋线穿刺要求层次准确。发生后可根据情况分别处理,轻度可等待或局部按摩,一个月内可自然恢复。患者不能等待或凹陷严重者,在凹陷附近穿刺剥离松解粘连部位,以及联合使用填充剂治疗。

### 15.5 双侧不对称

多由双侧设计标记不对称、局麻药用量不均、穿刺层次不准确以及埋线数量与方向不同所造成。治疗前需正确评估双侧面部的对称性及松弛的一致性;治疗中要求对称、精细化操作,随时对比调整。治疗后轻度不对称可在1月内自然恢复。如出现严重不对称,可以通过埋线治疗或填充治疗矫正。

### 15.6 线头触痛或者外露

主要原因是线材两端穿刺点较浅,接近或触及真皮层。随面部运动及重力作用,线头逐渐顶起皮肤,引起疼痛或穿破皮肤。另外因面部过度运动使线离断,也可以造成。预防上应注意两端线材适度深埋,治疗上需直接或破皮后剪掉多余线材。

### 15.7 线材局部交叉隆起

带倒刺线材交叉后很容易绞索并形成凸起、刺痛等。原则上锯齿线尽量不做交叉设计;或者交叉设计在相对不同平面布线。处理上穿刺点做微小切口将交叉线分别剪断剪短。

### 15.8 治疗后感染

感染主要的原因如下:

- a) 治疗前未发现感染高危因素如免疫系统疾病、激素用药史,以及糖尿病史或糖耐量异常;
- b) 治疗中未能严格遵循无菌操作原则。

发生感染后,初期以全身用药为主,有脓肿发生时可局部穿刺引流,感染部位及线材走行路径需要取出线材。必要时送分泌物细菌培养,警惕非结核分支杆菌感染的可能性。

## 15.9 神经损伤

主要原因为注射局麻药浓度过高、数量过多以及等待时间过长,亦有可能注射时或埋线穿刺时,因层次不当触及神经使其受损。损伤一般为可逆性,可自然恢复。一旦治疗后2个月~3个月未能恢复,造成神经永久性损伤则考虑开放性手术修复。

## 15.10 腮腺及腮腺导管损伤

因治疗中穿刺不当,进入腮腺包膜下或腮腺内,可导致疼痛、局部肿胀,进食时加重。预防上应熟悉相对应局部的解剖层次,不可穿刺过深;治疗上以局部加压保守治疗为主,一般一周内可缓解。如进一步发生局部顽固性明显肿胀,则有可能造成了腮腺导管损伤而形成腮腺漏,需及时就医行专科治疗。

## 16 联合治疗应用建议

16.1 在面部的不同区域联合应用不同规格的线材,可实现更好的叠加即时和远期效果。

16.2 肉毒毒素多点注射额肌,因肌肉放松使额纹改善更为明显,同时可减少因肌肉挤压导致的埋植线材顶出情况;肉毒毒素注射颈阔肌,使其向下收缩的拮抗力量减少,使线材提升效果更为显著。

16.3 软组织填充剂的联合应用可进一步纠正容量缺失,也可进一步改善泪沟、颊中沟及减轻黑眼圈等;精准的韧带支撑以及修复的深层注射可以实现协同治疗的远期效果。

16.4 美塑疗法联合应用,可实现修复皮肤屏障、改善肤色肤质、缩小毛孔、减弱色斑等治疗效果。

16.5 声光电仪器联合应用,可产生紧致提升的协同疗效,同时亦可使表浅色斑及色素沉着明显改善。

## 参 考 文 献

- [1] 国家药监局关于调整《医疗器械分类目录》部分内容的公告(2022年第30号).
- [2] Sulamanidze MA, Shiffman MA, Paikidze TG, et al. Facial lifting with aptos threads[J]. *Int J Cosmetic Surg Aesthetic Dermatol*, 2001, 3(3): 275-281.
- [3] W.T.L. New variations of the WOFFLES LIFT. Hot topics panel. Presented at the Annual Meeting of American Society of Plastic Surgeons, Chicago, 11I., September 25-28, 2005.
- [4] Savoia, A., Accardo, C., Vannini, F. et al. Outcomes in Thread Lift for Facial Rejuvenation: a Study Performed with Happy Lift™ Revitalizing. *Dermatol Ther (Heidelb)* 4, 103-114 (2014).
- [5] Suh DH, Jang HW, Lee SJ, et al. Outcomes of Polydioxanone Knotless Thread Lifting for Facial Rejuvenation[J]. *Dermatol Surg*, 2015 Jun; 41(6): 720-5.
- [6] 中国整形美容协会医美线技术分会.埋线提升术操作专家共识之强生鱼骨线/螺旋线操作共识(2022年版)[J].*中国医疗美容*, 2022, 12(6): 1-9.
- [7] 中国整形美容协会医美线技术分会,浙江微度医疗器械有限公司.线技术操作专家共识之菲翎线(面部锥体提拉线)操作共识(2022版)[J].*中国医疗美容*, 2022, 02: 1-6.
- [8] 王晓阳,石冰,李勤,等.线技术操作专家共识之紧恋套管针平滑线/螺旋线面部埋植操作共识(2021版)[J].*中国医疗美容*, 2021, 11(6): 7-13.
- [9] 黄威,刘晓燕,王飏等.颧脂肪垫的解剖结构[J].*第四军医大学学报*, 2006, 27(15).
- [10] Massiha H. Short-Scar Face Lift with Extended SMAS Platysma Dissection and Lifting and Limited Skin Undermining[J]. *Plast Reconstr Surg*, 2003, 112(2): 663-669.
- [11] Sulamanidze M, Sulamanidze G, Vozdvizhensky I, Sulamanidze C. Avoiding complications with Aptos sutures. *Aesthet Surg J*, 2011; 31(8): 863-73.
- [12] Zhao ZJ, Lu Y, Liang WZ, Wu JL. Treatment of Postblepharoplasty Lower Eyelid Malposition by Aptos Thread. *Ann Plast Surg*, 2013; 71(1): 13-5.
- [13] Vicente De Carolis, Marcela Gonzale. Neck Rejuvenation with Mastoid-Spanning Barbed Tensor Threads (MST Operation) *Aesth Plast Surg* (2014) 38:491.
- [14] Ko HJ, Suh JH, Choi SY, et al. Two cases of upper lip correction using multi polydioxanone scaffold[J]. *Dermatol Ther*, 2016, 29(1): 10-2.
- [15] 李曾显,杨东运.国产聚对二氧化碳己酮线用于面部年轻化治疗的临床安全性观察[J].*中国美容整形外科杂志*, 2017, 28(5): 271-273.
- [16] 张岩崑,范巨峰,钱维,等.可吸收锯齿悬吊线面颊部提升术的临床效果分析[J].*中国美容整形外科杂志*, 2018, 29(1): 7-10.
- [17] 申五一,刘友山,杨利琴,等.埋线提升面部年轻化的研究进展[J].*中国美容整形外科杂志*, 2018, 29(1): 24-27.
- [18] Gülbitti HA, Colebunders B, Pirayesh A, et al. Thread-Lift Sutures: Still in the Lift? A Systematic Review of the Literature [J]. *Plast Reconstr Surg*, 2018, 141(3): 341e-347e.
- [19] Tavares JP, Oliveira CACP, Torres RP, et al. Facial thread lifting with suture suspension [J]. *Braz J Otorhinolaryngol*, 2017, 83(6): 712-719.
- [20] Hyuck Hoon Kwon, Sun Chul Choi, Gyeong-Hun Park, et al. Clinical Evaluations of a Novel Thread Lifting Regimen Using Barbed Polyglyconate Suture for Facial Rejuvenation: Analysis Using a 3-Dimensional Imaging System. *Dermatol Surg* 2018, 00: 1-7.
- [21] Khiabanloo SR, Jebreili R, Aalipour E, et al. Outcomes in thread lift for face and neck: A

study performed with Silhouette Soft and Promo Happy Lift double needle, innovative and classic techniques. *J Cosmet Dermatol*.2018,1-10.

[22] 石冰.PPDO埋线提升面部年轻化应用[M].北京:北京大学医学出版社,2016.

[23] 石冰.线技术面部年轻化与形体塑造[M].北京:北京大学医学出版社,2019.

[24] 王伟.中国整形外科学[M].浙江:浙江科学技术出版社,2019:4405-4424.

[25] Lee H, Yoon K, Lee M. Outcome of facial rejuvenation with polydioxanone thread for Asians[J]. *J Cosmet Laser Ther*.2018,20(3):189-192.

[26] Ogilvie Michael Patrick, Few Julius Warren, Tomur Shikhar Singh, Teven Chad Michael, Semersky Alec James, Bruno Caroline Regan, Kulick Natasha Tamagni. Rejuvenating the Face: An Analysis of 100 Absorbable Suture Suspension Patients.[J]. *Aesthetic surgery journal*,2018,386.

[27] 亓发芝,冯自豪,张勇,等.改良颧脂肪垫悬吊中下面部除皱术. *中国美容整形外科杂志*[J].2010,21(3):140-142.

[28] 陈育哲,余力主译.内镜整形外科学[M].北京人民军医出版社,2011:169-183.

[29] Owsley J Q, Roberts C L. Some anatomical observations on midface aging and long-term results of surgical treatment.[J]. *Plastic & Reconstructive Surgery*,2008,121(1):258.

[30] 马岩,马晓凯,王滨,等.鼻唇沟的解剖学研究[J]. *中华医学美学美容杂志*,2011,17(3):214-216.

[31] Facs M D P. Barbed Sutures for Aesthetic Facial Plastic Surgery: Indications and Techniques[J]. *Clinics in Plastic Surgery*,2008,35(3):451-461.

[32] Stuzin J M, Baker T J, Gordon H L, et al. Extended SMAS dissection as an approach to midface rejuvenation[J]. *Clinics in Plastic Surgery*,1995,22(2):295-311.

[33] Sulamanidze M A, Fournier P F, Paikidze T G, et al. Removal of Facial Soft Tissue Ptosis With Special Threads[J]. *Dermatologic Surgery*,2002,28(5):367-371.

[34] 《医疗美容服务管理办法》,国家卫生和计划生育委员会令〔2016〕第8号.

[35] 中华医学会医学美容分会.埋线美容外科专家共识[J]. *中国美容整形外科杂志*,2017(7).

